


**中西医内科主治医师考试：《答疑周刊》2022 年第 16 期**

**【内经】**

 《素问·阴阳应象大论》所述“阳生阴长，阳杀阴藏”，属于阴阳基本内容的

A. 对立

B. 交感

C. 互根

 D. 互制

E. 转化

**学员提问：**为什么选 C？

**答案与解析：**本题答案为 C。

阴阳互根，是指一切事物或现象中相互对立着的阴阳两个方面，【医学教育网原创】具有相互依存，互为根本的关系。故“阳生阴长，阳杀阴藏”属于阴阳互根。

故本题答案选 C。

 **【中医基础理论】**

“冬伤于寒，春必病温”的发病类型是

A. 合病


B. 伏而后发

C. 感邪即发

D. 徐发

E. 继发

**学员提问：**为什么选 B？

 **答案及解析：**本题答案为 B。

伏而后发，即指感受邪气后，并不立即发病，【医学教育网原创】病邪在机体内潜伏一段时间，或在诱因的作用下，过时而发病。这种发病形式多见于外感性疾病和某些外伤。

故本题答案选 B。



【中药学】

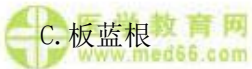

下列除哪味药外，均能利咽消肿

A. 马勃



B. 山豆根



C. 板蓝根



D. 射干

E. 苦参

学员提问：为什么选 E？

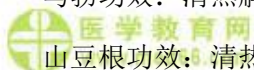


答案及解析：本题答案为 E。



苦参功效：【医学教育网原创】清热燥湿，杀虫，利尿。

马勃功效：清热解毒，利咽，止血。



山豆根功效：清热解毒，利咽消肿。



板蓝根功效：清热解毒，凉血，利咽。

射干功效：清热解毒，消痰，利咽。

根据题干要求，E 其为最佳的选项。

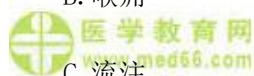
【中医诊断学】



咽部溃烂处上覆白腐，形如白膜者称为

A. 乳蛾

B. 喉疳



C. 流注



D. 伪膜

E. 以上都不是

**学员提问：**为什么选 D？

**答案及解析：**本题答案为 D。

伪膜：咽部溃烂处上覆白腐，形如白膜者。如伪膜松厚，容易拭去，去后不复生，此属肺胃热浊上壅于咽，证较轻；如伪膜坚韧，不易剥离，重剥则出血，或剥去随即复生，此属重证，多是白喉，又称“疫喉”，【医学教育网原创】因肺胃热毒伤阴而成，属烈性传染病。

故本题答案选 D。

**【卫生法规】**

下列各项中，关于医疗事故的分级叙述正确的是

- A. 造成患者死亡、重度残疾的为二级医疗事故
- B. 造成患者明显人身损害的其他后果为四级医疗事故
- C. 造成患者轻度残疾、器官组织损伤导致一般功能障碍的为一级医疗事故
- D. 造成患者中度残疾、器官组织损伤导致严重功能障碍的为三级医疗事故
- E. 以上均不是

**学员提问：**为什么是 B 选项？

**答案及解析：**本题答案为 B。

根据对患者人身造成的损害程度，医疗事故分为四级：

一级医疗事故：造成患者死亡、重度残疾的；

二级医疗事故：造成患者中度残疾、器官组织损伤导致严重功能障碍的；

三级医疗事故：造成患者轻度残疾、器官组织损伤导致一般功能障碍的；

四级医疗事故：【医学教育网原创】造成患者明显人身损害的其他后果的。

故本题答案选 B。